

Jos van den Berg

Groin hernia

The role of diagnostic imaging

Liesbreuken komen in de algemene chirurgische praktijk veel voor. Exacte gegevens over incidentie en prevalentie van liesbreuken ontbreken echter. De prevalentie bij volwassenen neemt toe bij het stijgen van de leeftijd (van 1% bij mannen in de leeftijd van 17-44 jaar, tot 3,8% voor mannen in de leeftijdsgroep van 45-64 jaar). Tevens is bekend dat liesbreuken (hernia inguinalis) veel vaker voorkomen bij mannen (90% bij mannen, 10% bij vrouwen), terwijl dijbeenbreuken (hernia femoralis) meer voorkomen bij vrouwen (70% bij vrouwen, 30% bij mannen). Exacte cijfers over de noodzaak van aanvullend radiologisch onderzoek bij het stellen van de diagnose liesbreuk zijn niet bekend, en aanvullend onderzoek blijft meestal beperkt tot klinisch twijfelachtige gevallen, of tot die gevallen waarbij pijn in de liesregio niet voldoende kan worden verklaard door bevindingen bij anamnese en lichamelijk onderzoek. In dit proefschrift wordt de rol van diagnostische beeldvorming bij pathologie van de liesregio in het algemeen, en bij lies- en dijbeenbreuken in het bijzonder, besproken.

De rol van beeldvorming bij de primaire diagnostiek van liesbreuken is aan verandering onderhevig. Herniografie, echografie en – in mindere mate – CT werden al gebruikt bij de diagnostiek van liesbreuken in klinisch onduidelijke of twijfelachtige gevallen. Dit proefschrift weerspiegelt de ontwikkeling van de rol van aanvullende beeldvorming bij het stellen van de diagnose van inguinofemorale breuken, niet alleen ten gevolge van de snelle ontwikkeling van beeldvormende technieken (bijvoorbeeld echografie met hoge resolutie en dynamische MRI), maar ook ten gevolge van nieuwe (laparoscopische) chirurgische technieken die meer pre- en postoperatieve beeldvorming vereisen.

Grondbeginselen in de radiologie zijn kennis van de anatomie van de liesregio (zowel macroscopische anatomie als radiologisch) en van de differentiële diagnostiek van afwijkingen van de inguinofemorale driehoek. Tenslotte dienen radiologen in staat te zijn om de vraag te beantwoorden, welke modaliteit het best geschikt is voor het oplossen van een specifiek klinisch probleem.

Na beschrijving van de anatomie van het lieskanaal en de aangrenzende structuren in hoofdstuk 2, wordt in hoofdstuk 3 een overzicht gegeven van de pathologie van de liesregio. In de daaropvolgende hoofdstukken wordt de aandacht gericht op de diagnostiek van inguinofemorale liesbreuken met behulp van herniografie, echografie en MRI. In het laatste hoofdstuk wordt het gebruik van dynamische MRI van de lies na chirurgische correctie van een liesbreuk besproken.

Kennis van de anatomie van de lies is de sleutel tot succes in de diagnostiek van afwijkingen in de inguinofemorale regio. Beschrijving van de anatomie wordt gebaseerd op gegevens uit anatomische literatuur, met speciale aandacht voor de laparoscopische chirurgische anatomie. Belangrijke anatomische structuren, die chirurgisch van belang zijn en macroscopisch kunnen worden herkend, zijn het lieskanaal en het ligament van Poupart, de diepe en oppervlakkige inguinale ring en de a. en v. epigastrica inferior, en ten slotte het peritoneum parietale. Met behulp van herniografie kunnen slechts de benige structuren direct worden afgebeeld. Andere structuren, zoals het peritoneum en de epigastrische vaten, kunnen indirect zichtbaar worden gemaakt door middel van intraperitoneaal toegediend contrast (bijvoorbeeld de inguinale fossae en de plica umbilicalis lateralis). Voordeel van herniografie is de relatief eenvoudige interpretatie, nadeel de invasiviteit (met mogelijk dodelijke complicaties).

Echografie, CT en MRI beelden anatomische structuren af op een directe wijze. Met deze beeldvormende modaliteiten kunnen de zenuw-, spier- en vaatstructuren (bijvoorbeeld a. en v. epigastrica inferior) van de inguinofemorale driehoek makkelijk worden geïdentificeerd.

Nadeel van echografie is de sterke onderzoekerafhankelijkheid, nadeel van MRI de beperkte beschikbaarheid. Bij ontbreken van mogelijkheden tot MRI of gebrek aan echografische expertise is er nog steeds een rol voor herniografie of CT. Alle voornoemde diagnostische modaliteiten zijn in staat om op dynamische wijze afbeeldingen te verkrijgen (dat wil zeggen, tijdens persen). Het afbeelden van inwendige hernia's (bijvoorbeeld hernia obturatoria) lijkt alleen mogelijk te zijn met behulp van herniografie en CT.

Pathologie in de lies kan een sterk variërende etiologie hebben. Derhalve worden afwijkingen van de lies ingedeeld in diverse differentiaaldiagnostische entiteiten, waaronder hernia's, neoplasmata, gewrichtsafwijkingen en vaatafwijkingen. Heden ten dage is de rol van conventionele röntgenopnamen en artrografie bij de evaluatie van afwijkingen in de liesregio beperkt. In de diagnostische work-up van liespathologie dienen de overige modaliteiten als complementair te worden beschouwd. Modaliteit van eerste keuze is echografie, aangezien het goedkoop is en makkelijk beschikbaar en slechts weinig onderzoekstijd behoeft. Het kan worden gebruikt ter inventarisatie en ter sturing van het verdere diagnostische proces: bijvoorbeeld is het mogelijk onderscheid te maken tussen solide en cysteuze processen. MRI en CT dienen alleen te worden gebruikt indien nodig voor nadere evaluatie. Voor de diagnostiek van inguinofemorale herniaties zijn herniografie, echografie, CT en MRI geschikte modaliteiten, en hun waarde wordt hieronder beschreven.

In hoofdstuk 4 wordt een retrospectieve analyse gemaakt van herniografieën verkregen bij 70 opeenvolgende patiënten die klinisch werden verdacht van het hebben van een liesbreuk (maar bij wie de bevindingen bij lichamelijk onderzoek normaal waren of niet conclusief), teneinde de waarde te bepalen van herniografie bij de detectie van liesbreuken. In deze groep werden in totaal 30 hernia's gevonden. Bij 16 van de 25 patiënten met een inguinofemorale breuk werd chirurgische bevestiging verkregen, en er waren geen fout-positieve bevindingen (waarvan bekend is dat deze voorkomen). Aan de procedure verbonden complicaties zoals beschreven in de literatuur (aanprikken van darm of retroperitoneale structuren, rectushematoom, et cetera) werden niet gezien.

Deze resultaten – die overeenkomen met recente publicaties –, tonen aan dat herniografie een eenvoudig en waardevol diagnostisch hulpmiddel is bij patiënten met onverklaarde pijn in de liesstreek of voorste buikwand. Bijkomend voordeel is de gebleken geschiktheid om de anatomische verhoudingen weer te geven, met name bij kleine breuken en bij breuken die niet gevuld zijn met darmlissen (deze laatste zijn moeilijk aan te tonen met behulp van CT en echografie).

(Spiraal) CT is van bewezen waarde bij het stellen van de diagnose liesbreuk, met name bij adipeuze patiënten, of bij patiënten die al eerder een laparotomie ondergingen. CT kan de anatomische lokalisatie en de inhoud van een breuk zeer duidelijk afbeelden. Tevens kan CT bij patiënten met acute symptomen obstructieve darmproblematiek ten gevolge van inklemming of strangulatie aantonen. Zowel herniografie als CT hebben het nadeel dat de patiënt wordt blootgesteld aan een bepaalde hoeveelheid ioniserende straling. Echografie en MRI kennen deze beperkingen niet. Derhalve werd het belang van deze laatste twee modaliteiten nader onderzocht.

Hoofdstuk 5 beschrijft, in de vorm van een zogenaamde technische notitie, de eerste ervaringen met het gebruik van dynamische MRI bij de diagnostiek van liesbreuken. In de literatuur is het gebruik van MRI bij het stellen van de diagnose liesbreuk slechts mondjesmaat beschreven en meestal beperkt tot beschrijving van incidentele gevallen. Het toevoegen van een aanvullende dynamische serie aan het MRI-protocol zou de sensitiviteit van het MRI-onderzoek kunnen verhogen. Het gebruik van herniografie (betrouwbaar doch invasief) of echografie (diagnostisch nauwkeurig maar erg onderzoekerafhankelijk) zou hierdoor achterwege kunnen blijven. Patiënten met op klinische gronden duidelijke hernia's

werden onderzocht met behulp van een MRI-protocol dat had bewezen diagnostisch adequate opnamen op te leveren bij vrijwilligers (bestaande uit een T1- en T2-gewogen sequentie en twee dynamische sequenties). In alle gevallen kon de klinische en chirurgische diagnose worden bevestigd.

Aangespoord door deze bemoedigende resultaten werd een onderzoek naar de geschiktheid van MRI uitgevoerd (beschreven in hoofdstuk 6), waarbij onder andere de anatomie van het lieskanaal zoals zichtbaar op coronale MRI-afbeeldingen (verkregen met hetzelfde voornoemde protocol) wordt besproken. Tevens werd de bruikbaarheid van dynamische MRI bij de diagnose liesbreuk bestudeerd. Dit onderzoek omvatte evaluatie van 10 vrijwilligers en 10 patiënten met (chirurgisch) bewezen hernia's. Grotere anatomische structuren als de annulus inguinalis en de grote vaten konden makkelijker worden geïdentificeerd dan kleine structuren (bijvoorbeeld epigastrische vaten; 100 vs 85%). Op een totaal van 13 chirurgisch bewezen hernia's werden twee breuken prospectief niet gediagnosticeerd met behulp van MRI (d.w.z. 84,6% werd juist gediagnosticeerd). De twee aanvankelijk gemiste hernia's konden retrospectief echter wel worden gevonden. Deze haalbaarheidsstudie toonde aan dat, althans bij patiënten met klinisch duidelijke hernia's, MRI de structuren van belang bij het aantonen en differentiatie van inguinofemorale breuken duidelijk kan afgrenzen. De diagnostische nauwkeurigheid van MRI om een liesbreuk aan te tonen of uit te sluiten werd voldoende geacht om een studie naar de diagnostische betrouwbaarheid van dynamische MRI bij een grotere groep patiënten met liesbreuken te rechtvaardigen. Aangezien weinig bekend is met betrekking tot de nauwkeurigheid van lichamelijk onderzoek en echografie bij de diagnose van hernia's, werden deze modaliteiten ook onderzocht.

Deze studie, die wordt beschreven in hoofdstuk 7, omvatte 41 patiënten met klinisch evidente hernia's, waarbij 82 liesregio's werden onderzocht met een standaard echografie- en MRI-onderzoek. Alle echografische en MRI-onderzoeken werden beoordeeld zonder kennis van de klinische bevindingen. In alle gevallen werd een correlatie verkregen met de bevindingen bij laparoscopische chirurgie. Sensitiviteit en specificiteit bedroegen 74,5 en 96,3% voor lichamelijk onderzoek, 92,7 en 81,5% voor echografie, en 94,5 en 96,3% voor MRI. In de dagelijkse praktijk zal lichamelijk onderzoek de hoeksteen blijven in de liesbreukdiagnostiek. Op dit moment is er geen plaats voor routinematig gebruik van echografie of MRI bij patiënten met duidelijke hernia's. Deze studie toont echter wel aan dat MRI, en in mindere mate echografie (dat overigens goedkoper en makkelijker beschikbaar is), kunnen worden gebruikt om op betrouwbare wijze hernia's te diagnosticeren bij patiënten met afwezige of onduidelijke bevindingen bij lichamelijk onderzoek, maar met een anamnese die verdacht is voor een liesbreuk. In dit onderzoek werd de rol van de diverse echografische technieken (liggend vs staand, tijdens of zonder persen) en de verschillende MRI- technieken (T1, T2 en dynamische sequenties) onderzocht. De hierbij verkregen bevindingen tonen aan dat, teneinde voldoende diagnostische betrouwbaarheid te krijgen, alle technieken of sequenties nodig zijn. Bijvoorbeeld kon met gebruik van alle echografische technieken een sensitiviteit van 92,7% worden bereikt, terwijl bij gebruik van slechts één techniek de sensitiviteit varieerde van 58,2 tot 90,9%. Deze resultaten komen overeen met bevindingen uit de literatuur. Voor MRI liep de sensitiviteit uiteen voor iedere sequentie van 74,5 tot 81,8%, met een totale sensitiviteit van 94,5%.

De laatste studie in dit proefschrift bepaalde de rol van dynamische MRI bij patiënten die chirurgisch zijn behandeld wegens een liesbreuk. Artikelen die de echografische en CT-bevindingen na laparoscopische liesbreukchirurgie beschrijven, geven aan dat de rol van beeldvormende diagnostiek in het postoperatieve beloop na laparoscopische correctie van liesbreuken toeneemt. Bij 10 patiënten die een laparoscopische liesbreukcorrectie met behulp van een polypropyleenmatje ondergingen, werden 13 liezen pre- en postoperatief met een

dynamische MRI bestudeerd. Zoals kon worden verwacht op grond van eerdere studies, konden alle inguinale breuken worden herkend op de preoperatieve MRI. Kleine postoperatieve vochtcollecties konden worden aangetoond, en een sufficiënte hernioplastiek kon worden aangetoond door middel van het afbeelden van een goede positie van het matje en de afwezigheid van een breuk.

Een praktische handleiding voor het analyseren van een patiënt verdacht van het hebben van een liesbreuk zal hieronder worden gegeven, hoewel veel afhangt van de lokale situatie in een ziekenhuis. Niet alleen de beschikbaarheid van bepaalde apparatuur speelt een rol, maar ook de specifieke vragen/eisen van de chirurg en de ervaring of voorkeur van de radioloog. Dit laatste wordt ook weerspiegeld in de bestaande verschillen zoals beschreven in de literatuur. Sommige chirurgen willen van tevoren op de hoogte zijn van de aard van de liesbreuk (omdat dit de chirurgische benadering wijzigt), terwijl anderen slechts willen weten of er een hernia aanwezig is of niet. De aard van een hernia kan worden bepaald met behulp van herniografie, echografie of MRI. De aanwezigheid van een liesbreuk kan worden aangetoond met behulp van herniografie, CT, echografie en MRI. Het nadeel van herniografie en CT is het gebruik van ioniserende straling en de invasiviteit. Herniografie en CT zijn slechts geïndiceerd in gevallen waarbij verdenking bestaat op een hernia obturatoria, en wanneer er gebrek is aan ervaring met echografie of wanneer MRI niet beschikbaar is. Indien er voldoende echografische expertise aanwezig is, zal een positieve bevinding verder onderzoek onnodig maken. In alle andere gevallen is MRI de modaliteit van keuze, mede omdat MRI een goede methode is om spier- en skeletstructuren af te beelden en op die wijze ook andere oorzaken van de pijn kunnen worden aangetoond.

De beoordeling van een patiënt die wordt verdacht van een liesbreuk dient te bestaan uit het afnemen van de anamnese en het verrichten van een lichamelijk onderzoek, gevolgd door echografie in die gevallen waarbij twijfel over de diagnose bestaat. MRI kan worden gebruikt als sluitstuk van de diagnostiek, als echografie de oorzaak van de klachten niet kan verklaren.

Conclusies

- Goede kennis van de liesanatomie en de in deze regio voorkomende pathologie is vereist wanneer afwijkingen in het liesgebied, met name liesbreuken, worden beoordeeld.
- Herniografie is nog steeds een waardevolle diagnostische modaliteit bij het stellen van de diagnose liesbreuk in klinisch onduidelijke situaties, ook al is het een van de conventionele radiologische technieken.
- Dynamische MRI is in staat om liesbreuken aan te tonen en om kleine liesbreuken vast te stellen die bij lichamelijk onderzoek onopgemerkt blijven.
- Echografie heeft een iets lagere diagnostische betrouwbaarheid dan dynamische MRI, in deze groep patiënten echter een hogere diagnostische opbrengst dan lichamelijk onderzoek, en is daarom beeldvormende techniek van eerste keuze.
- Dynamische MRI is in staat om de veranderingen na chirurgische liesbreukcorrectie af te beelden en kan een rol spelen bij patiënten bij wie twijfel bestaat over de efficiëntie van een hernioplastiek.

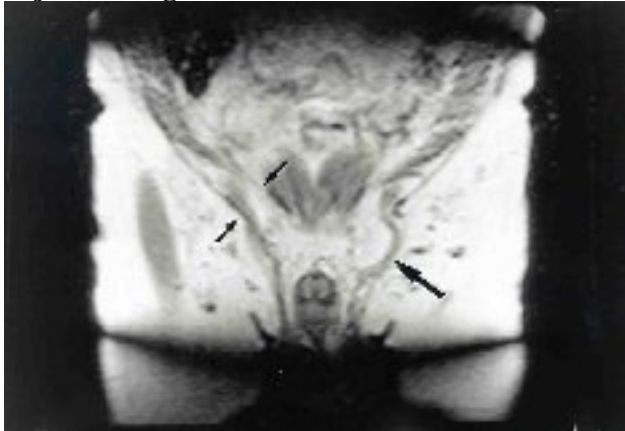
	Survey	T2W/T SE	T1W/v ol	Dynami c I	Dynamic II
Slice orientation	coronal/ transv.	coronal	coronal	coronal	coronal
Number of slices	3/3	12	30	2x3	5
Slice thickness (mm)	10/10	7	3	7	10
Slice gap (mm)	5/5	0.7	-	0.7	1.0
Field of view	400	400	400	350	350
Scan technique	SE	TSE	FFE	TFE	TFE
Repetition time (ms)	140	3855	44	16	17
Echo time (ms)	15	150	13	8	8
Flip angle (°)	90	90	30	30	30
No of scan averages	2	4	1	4	2
Acquisition time (ms)	1:36	2:41	2:50	0:43	0:22

Tabel 1

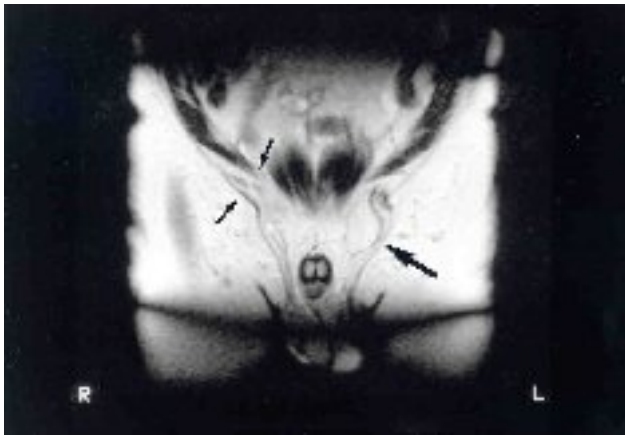
MRI-scanprotocol; totale scanduur 8 min 12 s

Afkortingen: SE=spin echo; FFE=fast field echo; TSE=turbo spin echo TFE=turbo field echo.

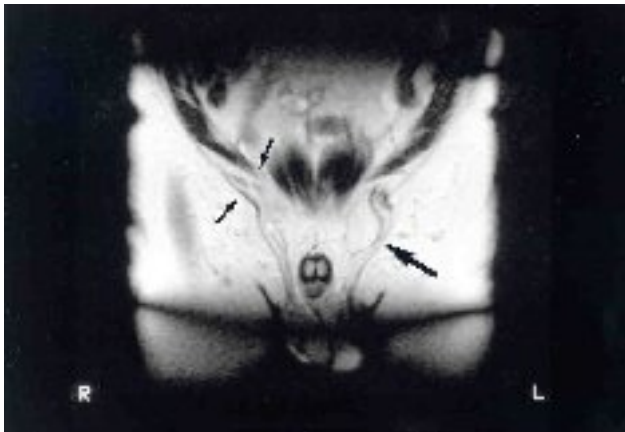
Bijschrift figuur 1



1a



1b



1c

T1- (Fig. 1a), en T2- gewogen (Fig. 1b) afbeelding van een linkszijdige liesbreuk die vet bevat (pijl); rechts wordt een geringe verbreding gezien van het lieskanaal (kleine pijlen); de dynamische scan, gemaakt tijdens persen (Fig. 1c) toont een duidelijke dubbelzijdige hernia. Een duidelijke toename in grootte van de hernia is zichtbaar ter linkerzijde (kleine pijl); rechts wordt nu een herniatie van een darmlis gezien (grote pijl).

Nijmegen, 24 april 2001

Promotoren

Prof.dr. G. Rosenbusch
Prof.dr. J.B.M.J. Jansen
Copromotor
Dr. F.B.M. Joosten

Dr. J.C. van den Berg
Sint Antonius Ziekenhuis Nieuwegein

This document was created with Win2PDF available at <http://www.daneprairie.com>.
The unregistered version of Win2PDF is for evaluation or non-commercial use only.