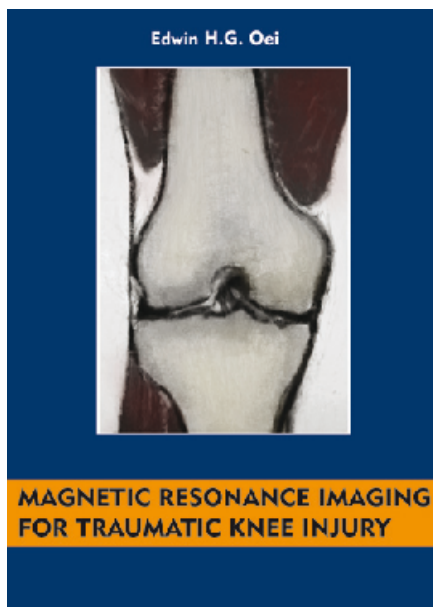




HONEUR Huisartsen Onderzoek Netwerk Erasmus Universiteit Rotterdam
MRI magnetic resonance imaging
RCT randomized clinical trial

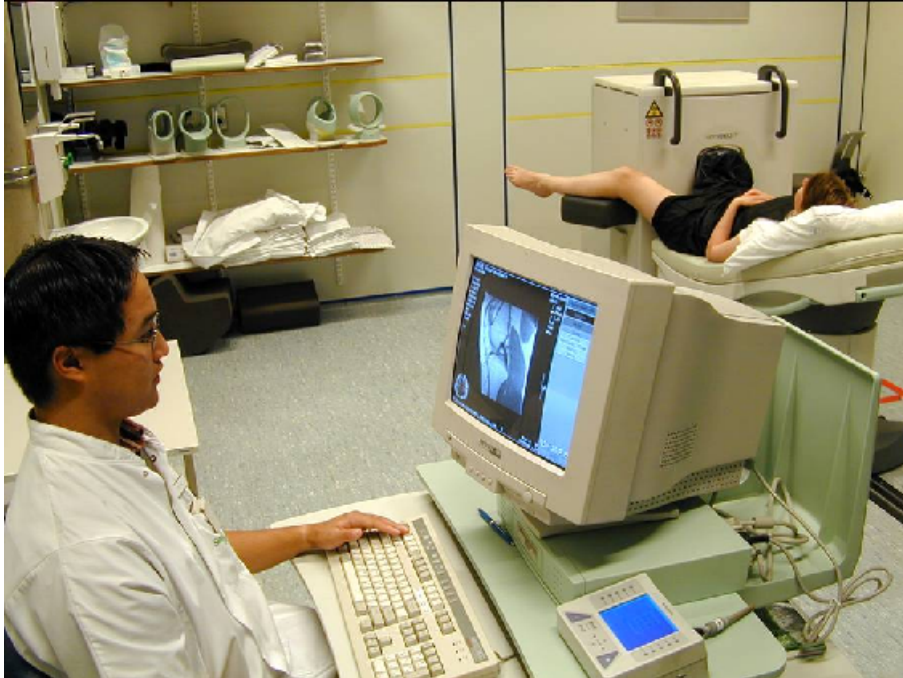Magnetic resonance imaging for traumatic knee injury

Traumatisch knieletsel komt veelvuldig voor en wordt zowel in de huisarts- als ziekenhuispraktijk met grote regelmaat gezien. In Nederland worden de meeste patiënten met acuut knieletsel onderzocht en behandeld door de huisarts. Magnetic resonance imaging is een bewezen betrouwbare techniek voor de beoordeling van traumatische intra-artculaire letsels van de knie, maar wordt meestal pas in een later stadium verricht bij aanhoudende klachten om te bepalen of therapeutische artroscopie noodzakelijk is. Vanwege de hoge diagnostische accuratesse heeft MRI de diagnostische artroscopie in de huidige klinische praktijk grotendeels vervangen. Deze gerapporteerde diagnostische accuratesse is echter variabel, in het bijzonder voor MRI-scanners met een lagere magnetische veldsterkte.



De beoordeling van de knie in het acute stadium na trauma bestaat meestal uit de anamnese en lichamelijk onderzoek, soms aangevuld met een röntgenfoto bij verdenking op een fractuur. Grondig lichamelijk onderzoek in het acute stadium is echter meestal onbetrouwbaar ten gevolge van gewrichtszwelling, pijn en spierverzet. Bovendien kunnen op een röntgenfoto alleen de botstructuren worden beoordeeld. Dit wierp de vraag op of MRI van aanvullende waarde kan zijn bij de eerste beoordeling na traumatisch knieletsel.

In dit proefschrift worden diverse aspecten van MRI bij traumatisch knieletsel beschreven, waarbij allereerst een overzicht van de beoordeling van de meest voorkomende traumatische knieletsels op MRI en een systematische review naar de diagnostische accuratesse van MRI voor meniscus- en kruisbandscheuren worden gepresenteerd, gevolgd door twee prospectieve studies met betrekking tot MRI na knieletsel.

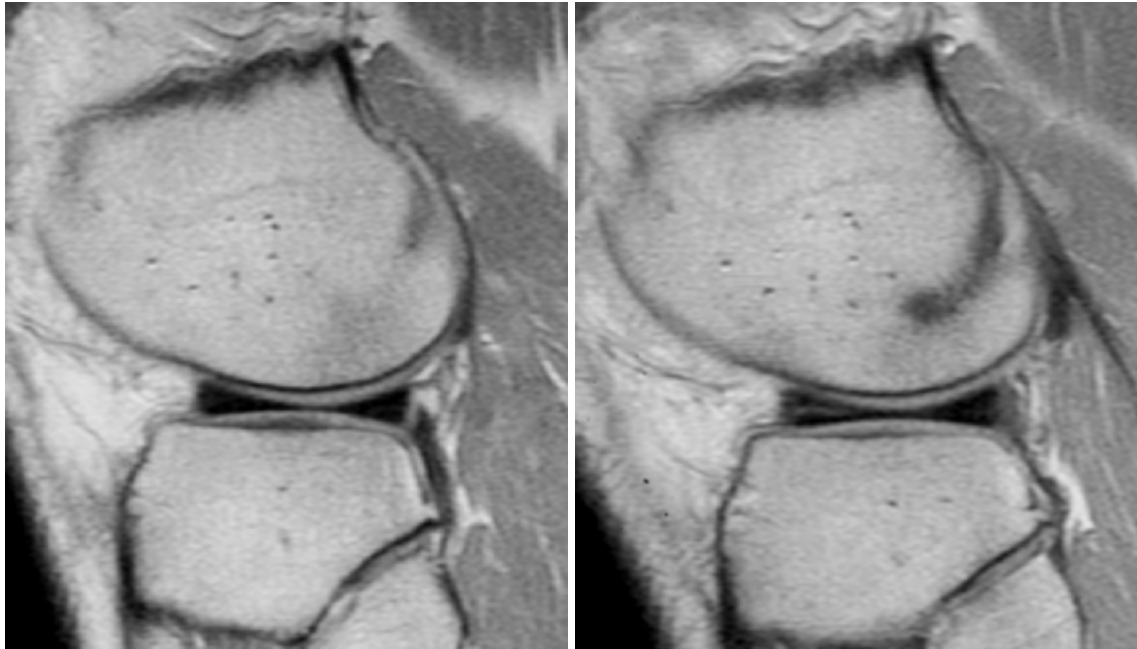


Figuur 1: Dedicated extremity MRI-scanner

Reviewstudies met betrekking tot MRI bij traumatisch knieletsel

Hoofdstuk 2 bevat een overzicht van de huidige toepassing van MRI bij traumatisch knieletsel. Na een korte introductie over de indicaties voor MRI na knieletsel en de meest gebruikte MRI-technieken worden het MRI-beeld en de classificatie van de meest frequente traumatische knieletsels besproken en geïllustreerd. Tevens worden de meest voorkomende valkuilen bij de beoordeling van MRI van de knie belicht.

Vervolgens verrichtten wij een systematische review en meta-analyse naar de diagnostische accuratesse van MRI voor kruisband- en meniscusscheuren, beschreven in hoofdstuk 3. In een analyse van 29 artikelen gepubliceerd tussen 1991 en 2000 bleek de gepoolde gewogen sensitiviteit voor mediale meniscusscheuren hoger dan voor laterale meniscusscheuren, maar bleek de gepoolde gewogen specificiteit voor mediale meniscusscheuren lager dan voor laterale meniscusscheuren. De gepoolde gewogen specificiteit voor de achterste kruisband was hoger dan voor de voorste kruisband. Tevens analyseerden wij de factoren die van invloed zijn op de diagnostische accuratesse; we vonden dat deze wordt beïnvloed door diverse factoren gerelateerd aan de studieopzet. Zo was de gerapporteerde diagnostische accuratesse voor de achterste kruisband beduidend beter indien er sprake was van verificatiebias. De magnetische veldsterkte bleek een geringe invloed te hebben, maar deze was slechts statistisch significant voor voorste kruisbandrupturen.



Figuur 2:

Ontstaan van een degeneratieve afwijking op follow-up MRI bij een patiënt na distorsie van de rechterknie.

a) Op de initiële MRI is een normale voorhoorn van de laterale meniscus te zien.

b) Op de follow-up-MRI na een jaar is een lineaire signaalafwijking zichtbaar die niet reikt tot aan het articulaire oppervlak, gescoord als een graad 2 degeneratieve afwijking.

Gerandomiseerde klinische trial op de spoedeisende hulp van het ziekenhuis

Wij verrichtten een gerandomiseerde klinische trial (RCT) op de afdeling Spoedeisende Hulp van ons ziekenhuis met als doel de routinematige toepassing van MRI in het acute stadium na knieletsel te onderzoeken. Patiënten werden in deze studie geïnccludeerd indien zij in de voorafgaande week een acuut knieletsel hadden doorgemaakt en er door de onderzoekend arts om deze reden een röntgenfoto werd aangevraagd. Geïnccludeerde patiënten werden gerandomiseerd tussen twee diagnostische strategieën, te weten de huidige diagnostische work-up bestaande uit alleen een röntgenfoto, en een diagnostische strategie waarbij onmiddellijk na de röntgenfoto aanvullend een korte MRI-scan werd verricht op een 'dedicated extremity' MRI-scanner (*Figuur 1*). Dit type scanner is specifiek ontworpen voor beeldvorming van de extremiteiten en biedt enkele voordelen ten opzichte van de gebruikelijke whole-body MRI-scanners met hoge magnetische veldsterkte: de kosten van aanschaf, installatie en onderhoud en de kosten per onderzoek zijn lager. Bovendien is een dergelijke scanner mogelijk beter beschikbaar voor acute extremiteitstoepassingen dan whole-body scanners, die in de meeste centra vaak vol zijn gepland met reguliere patiënten. Voor deze studie ontwikkelden wij een kort scanprotocol met een gemiddelde scanduur van zes minuten.

In hoofdstuk 4 beschrijven wij een predictieregel met als doel patiënten die aanvullende behandeling behoeven te onderscheiden van hen bij wie behandeling en controle onnodig zijn. Wij onderzochten of de korte MRI-scan in aanvulling op of in plaats van een röntgenfoto behulpzaam is bij deze voorspelling of specifieke therapie noodzakelijk is. Logistische regressieanalyse werd verricht om de voorspellende waarde te bepalen van geslacht, leeftijd, traumamechanisme, uitslag van röntgenfoto en MRI-scan voor specifieke behandeling binnen zes maanden na het letsel. Bij 109 van de 189 patiënten was behandeling noodzakelijk. Leeftijd boven 30 jaar, indirect traumamechanisme en afwijkingen op de röntgenfoto waren statistisch significante voorspellers voor noodzakelijke behandeling. Met betrekking tot MRI was alleen een abnormale uitslag significant voorspellend voor noodzakelijke behandeling, en bovendien alleen als MRI werd toegepast in plaats van een röntgenfoto. Uit de resultaten bleek dat een kort MRI-onderzoek in aanvulling op of in plaats van een röntgenfoto weliswaar de voorspelling van de noodzaak tot behandeling verbetert, maar dat dit niet

significant helpt bij de identificatie van patiënten die kunnen worden ontslagen zonder verdere follow-up.

In hoofdstuk 5 onderzochten wij de kosteneffectiviteit van de implementatie van een korte MRI-scan bij de initiële beoordeling na knieletsel. Wij analyseerden de kosten vanuit maatschappelijk perspectief, omdat wij veronderstelden dat de toepassing van MRI in de acute fase na trauma mogelijk leidt tot een eerdere diagnose en behandeling, sneller herstel en korter arbeidsverzuim. Dit levert vanwege lagere kosten gerelateerd aan productiviteitsverlies mogelijk een maatschappelijke kostenbesparing op. Als effectiviteitsmaten verzamelden wij gegevens met betrekking tot kwaliteit van leven gemeten op 1 week, 6 weken, 3 maanden en 12 maanden na inclusie, tijd tot afronding van het diagnostische proces, aantal aanvullende diagnostische onderzoeken, duur van arbeidsverzuim en tijd tot herstel. Wij vonden dat de kwaliteit van leven gemeten met de EuroQol-index alleen na 1 en 6 weken follow-up significant beter was voor de diagnostische strategie met MRI. In de strategie met MRI was het aantal diagnostische onderzoeken significant lager en de tijdsduur van het diagnostische proces significant korter ten opzichte van de strategie met alleen een röntgenfoto. De gemiddelde kosten waren lager voor de MRI-strategie (€ 1820) ten opzichte van de strategie met alleen een röntgenfoto (€ 2231), voornamelijk veroorzaakt door lagere kosten gerelateerd aan productiviteitsverlies, maar het kostenverschil was niet statistisch significant. Voor de knie leidt de toepassing van MRI bij alle patiënten na trauma dus tot een verbetering van kwaliteit van leven in de eerste 6 weken, verkorting van het diagnostische traject, vermindering van aantal aanvullende diagnostische onderzoeken en mogelijk tot een maatschappelijke kostenbesparing, hoewel dit laatste statistisch niet significant was.

De kosten en effectiviteit van de implementatie van een kort MRI-onderzoek in de initiële evaluatie van traumatisch knieletsel werden verder onderzocht en beschreven in hoofdstuk 6. Omdat MRI waarschijnlijk een beperkte aanvullende waarde heeft indien er op een röntgenfoto reeds een fractuur is aangetoond, introduceerden wij een derde diagnostische strategie waarbij MRI selectief werd toegepast alleen als de röntgenfoto geen fractuur toonde. Omdat deze strategie niet een van de studiemethoden van onze trial betrof, werd deze gemodelleerd. Wij verrichtten dezelfde analyses zoals beschreven in hoofdstuk 5. Gedurende de follow-upperiode bleek de kwaliteit van leven voor beide strategieën met MRI gelijkwaardig. Met name na 1 en 6 weken follow-up was de EuroQol-score gunstiger voor beide MRI-strategieën vergeleken met de strategie met alleen een röntgenfoto. Bij selectieve toepassing van MRI bleken de tijd tot diagnose, duur van arbeidsverzuim en tijd tot herstel korter en de totale kosten lager vergeleken met MRI bij alle patiënten, maar deze verschillen waren niet statistisch significant. De totale kosten waren echter substantieel lager met gebruik van selectieve MRI (€ 1973) vergeleken met alleen een röntgenfoto (€ 2593). Uit de resultaten kwam naar voren dat de implementatie van een selectieve korte MRI-scan bij patiënten met acuut knieletsel bij wie op de röntgenfoto geen fractuur zichtbaar is, leidt tot een maatschappelijke kostenbesparing en potentieel tot een hogere effectiviteit.

Omdat wij in onze RCT geen significante kostenverschillen en slechts een klein en voorbijgaand verschil in effectiviteit vonden, vroegen wij ons af of een grotere trial wél significante en duurzame verschillen zou kunnen aantonen. Om dit te onderzoeken verrichtten wij een 'value of information'-analyse (hoofdstuk 7), gebruikmakend van de gegevens uit onze RCT. Hiermee is het mogelijk de verwachte meerwaarde van toekomstig onderzoek te bepalen om zo de besliskundige onzekerheid weg te nemen die aanhoudt wanneer een trial geen significante verschillen aantoont. Bovendien is het met deze methode mogelijk de factoren te identificeren die de meeste invloed hebben op deze onzekerheid, om de optimale studieopzet te bepalen en om de benodigde studieomvang te berekenen. Wij vonden dat het aantal kwaliteitsgeadjusteerde levensjaren, de kosten per nacht ziekenhuisopname en de frictiekosten (een schatting van de maatschappelijke kosten gerelateerd aan arbeidsverzuim) van grootste invloed waren op de besliskundige onzekerheid en dat een toekomstige studie zich dus vooral op deze factoren moet richten. Idealiter dient een dergelijke studie te worden verricht als een internationale multicentrische trial vanuit het perspectief van de Europese Unie met een omvang van 3500 patiënten per randomisatiearm. Dit zou leiden tot een verwachte opbrengst voor de maatschappij van € 5,6 miljoen of 70 kwaliteitsgeadjusteerde levensjaren. Uit de resultaten bleek tevens dat verder onderzoek naar MRI voor acuut knieletsel in een spoedeisende hulpsetting van een ziekenhuis niet gerechtvaardigd is vanuit het Nederlandse perspectief, omdat de verwachte opbrengst niet opweegt tegen de kosten van een dergelijke studie, ongeacht de omvang.

MRI follow-up studie in de huisartspraktijk

Wij verrichtten een subgroepstudie binnen het HONEUR-kniecohort, een prospectieve observationele cohortstudie in de huisartspopulatie waarin 1068 patiënten met acute of chronische knieklachten werden geïncludeerd. De subgroep bestond uit 134 volwassen patiënten die hun huisarts bezochten vanwege een acuut traumatisch knieletsel. Bij hen werd een initiële MRI-scan drie tot zes weken na trauma verricht, evenals een follow-up MRI-scan na een jaar. Ook werd na ieder MRI-onderzoek een gestandaardiseerd lichamenlijk onderzoek verricht en werden zowel na het letsel als na een jaar follow-up vragenlijsten afgenomen met betrekking tot pijnscore, Lysholm functionele kniescore en ervaren herstel. De resultaten van deze MRI follow-up studie worden gepresenteerd in het laatste deel van dit proefschrift.

In hoofdstuk 8 bestudeerden wij bij 101 conservatief behandelde patiënten hoe het aspect van de meniscus verandert op de follow-up MRI in vergelijking met de initiële MRI na trauma. Ook evalueerden wij de voorspellende waarde van demografische variabelen, traumamechanisme, Lysholm functionele kniescore en initiële MRI-bevindingen voor verbetering of verslechtering van het aspect van de meniscus op follow-up MRI. Wij onderzochten ook de associatie met klinische uitkomst, uitgedrukt als ervaren herstel en verandering in de pijnscore na een jaar. Op de initiële MRI-scans diagnosticeerden wij 50 meniscusscheuren en 122 degeneratieve afwijkingen in 403 meniscushoornen (*Figuur 2*). Op de follow-up MRI-scans zagen wij een verslechtering van het MRI-beeld bij 49 meniscushoornen en verbetering bij 18 hoornen. Leeftijd, lichaamsgewicht, een totale voorste kruisbandruptuur op de initiële MRI en locatie van een laesie in de achterhoorn van de mediale meniscus bleken statistisch significante voorspellers van een verslechtering van het MRI-beeld van de meniscus na een jaar. Verder suggereren de resultaten dat er voor sommige meniscuslaesies sprake is van een potentiële natuurlijke genezingstendens. Verandering van het MRI-beeld van de meniscus was niet significant geassocieerd met de klinische uitkomst, hetgeen impliceert dat het niet nuttig is om een follow-up MRI-onderzoek van de menisci te verrichten ter verklaring van een klinische verslechtering.

In een andere studie, beschreven in hoofdstuk 9, onderzochten wij de prognostische factoren voor het ontstaan van nieuwe of verergering van bestaande artrotische afwijkingen tijdens de follow-up van een jaar. De aanwezigheid en ernst van femorotibiale artrose op de follow-up MRI werden vergeleken met die op de initiële MRI met gebruik van de Kellgren- en Lawrence-schaal. Logistische regressieanalyse werd verricht om de prognostische waarde van dezelfde onafhankelijke variabelen als gebruikt in hoofdstuk 8 voor het ontstaan van nieuwe degeneratieve afwijkingen of progressie van bestaande artrose te bepalen. Wij evalueerden tevens de associatie met klinische uitkomst, gemeten met de ervaren herstelscore. 33 knieën toonden op de initiële MRI-scan degeneratieve afwijkingen. Op de follow-up MRI vonden wij bij 22 van 85 initieel normale knieën nieuw ontstane degeneratieve afwijkingen. Progressie van preëxistente artrose was zichtbaar bij vijf knieën. Leeftijd boven 50 jaar en een body mass index hoger dan 25 kg/m² waren significante voorspellers voor *de novo* of progressieve gonartrose. Veruit de meest significante voorspeller was echter de aanwezigheid van beenmergoedeem op de initiële MRI. Dit was in de multivariabele analyse zelfs de enige statistisch significante voorspeller. Omdat wij een significante associatie vonden tussen nieuwe of progressieve degeneratieve afwijkingen en klinische uitkomst, concludeerden wij dat de aanwezigheid van beenmergoedeem op MRI na acuut knieletsel een sterke voorspeller is voor nieuw ontstane of progressieve gonartrose op follow-up MRI na een jaar en dat dit in de klinische uitkomst tot uiting komt.

Rotterdam, 4 maart 2009

Dr. E.H.G. Oei

Promotor:

Prof.dr. M.G.M. Hunink, Afdeling Radiologie en Afdeling Epidemiologie, Erasmus MC Rotterdam

Copromotor:

Dr. A.Z. Ginai, Afdeling Radiologie, Erasmus MC Rotterdam

This document was created with Win2PDF available at <http://www.daneprairie.com>.
The unregistered version of Win2PDF is for evaluation or non-commercial use only.