

Pieter Poortman



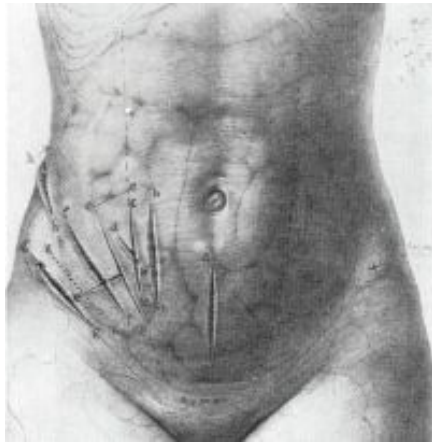
CT computed tomography
MDCT multidetector CT
MRI magnetic resonance imaging

Assessment of ultrasonography and computed tomography in the diagnostic strategy of suspected appendicitis

Het duurde bijna een eeuw sinds Fitz [1] in 1886 als eerste appendicitis beschreef, dat echografie en CT geëvalueerd werden als beeldvormende technieken bij de verdenking op acute appendicitis. Talrijke studies hebben reeds hoge accurateheidspercentages gemeld van echografie en CT voor appendicitis en van de positieve impact die deze beeldvormende technieken hebben op het verlagen van het percentage negatieve appendectomieën. Tegenwoordig zijn echografie en CT geaccepteerde beeldvormende technieken voor de diagnostische strategie bij patiënten met de verdenking op appendicitis acuta.

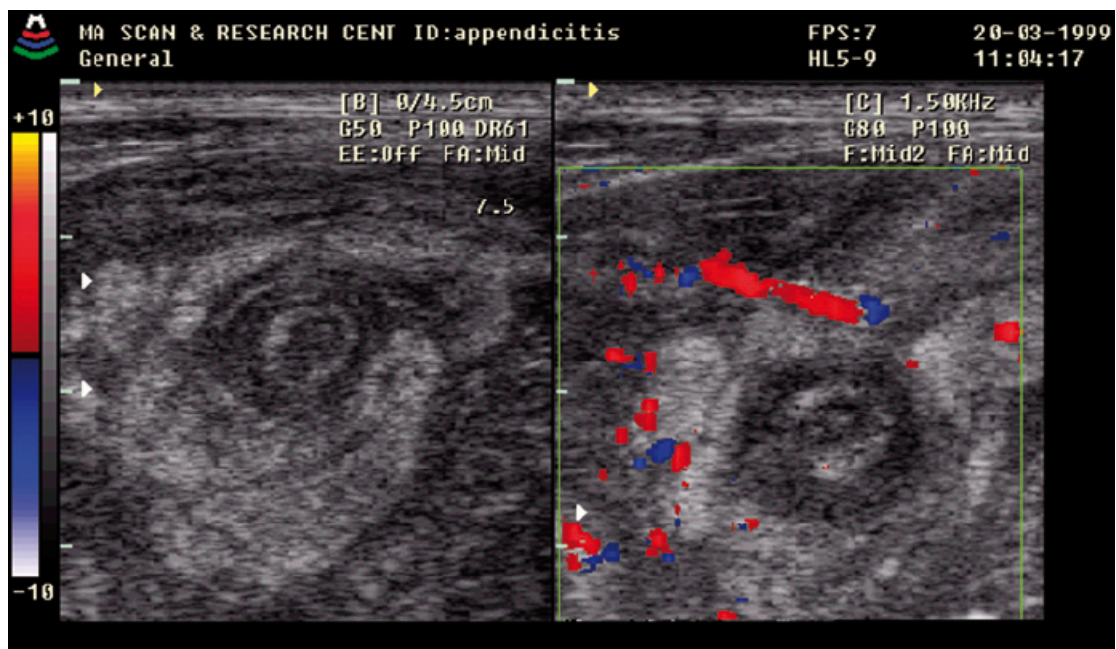
Ondanks dit succes is het ook bekend dat de hoge percentages die in veel studies genoemd worden niet altijd behaald kunnen worden buiten studieverband in de dagelijkse praktijk in niet-academische klinieken. Het is daarom cruciaal dat individuele klinieken op de hoogte zijn van de diagnostische accurateheid van deze beeldvormende technieken in hun eigen ziekenhuis, vooral als echografie en CT geïmplementeerd worden als standaardonderzoeken in de diagnostiek van patiënten met de verdenking op acute appendicitis. Naast het op de hoogte zijn van de accurateheid van echografie en CT is het ook belangrijk te weten wat de impact is van deze onderzoeken op de chirurgische besluitvorming. Ter voorbereiding op het implementeren van echografie en CT als standaard beeldvormende technieken in de diagnostiek van patiënten met de verdenking op acute appendicitis in een groot perifeer opleidingsziekenhuis, verrichtten we een aantal studies om de diagnostische accurateheid en de impact van deze beeldvormende technieken te bepalen.

In hoofdstuk 2 wordt een historisch overzicht gegeven. De rol van klinische scoringsystemen, echografie, CT, MRI en diagnostische laparoscopie door de jaren heen wordt beschreven, evenals de impact van de beeldvormende technieken op het management van acute appendicitis.



Diverse incisielocaties voor een open appendectomie

In hoofdstuk 3 wordt de accuraatheid van CT en echografie voor de diagnose acute appendicitis in een perifeer opleidingsziekenhuis vergeleken. In een prospectieve studie werden 199 patiënten met de klinische verdenking acute appendicitis onderzocht met echografie (de graded compression-techniek) en CT (zonder contrast). 132 patiënten bleken bij operatie een acute appendicitis te hebben, 67 patiënten niet. De sensitiviteit van CT en echografie was 76% resp. 79%; de specificiteit was 83% resp. 78%; de accuraatheid was 78% resp. 78%; de positief voorspellende waarde was 90% resp. 87% en de negatief voorspellende waarde 64% resp. 65%. Deze resultaten impliceren dat CT en echografie, verricht in een perifeer opleidingsziekenhuis en beoordeeld door zowel body imaging-radiologen als de algemene radiologistaf, dezelfde accuraatheid hebben voor het diagnosticeren van acute appendicitis.



Echografische afbeelding van een appendicitis acuta.

Om de invloed van de expertise op de beoordeling van een CT te bepalen werd de accuraatheid vergeleken van de CT geanalyseerd door individuele leden van de radiologistaf en van body imaging-radiologen in een niet-academisch opleidingsziekenhuis. De resultaten van deze studie worden gepresenteerd in hoofdstuk 4. In een prospectieve studie ondergingen 199 patiënten met de verdenking op acute appendicitis een CT zonder

contrast. CT-beelden werden preoperatief geanalyseerd door één van de twaalf leden van de radiologiestaf. Op een later moment werden alle CT-beelden herbeoordeeld door twee body imaging-radiologen zonder dat deze op de hoogte waren van de chirurgische bevindingen en zonder kennis van de primaire CT-diagnose. De sensitiviteit van de primaire CT-analyse en de herbeoordeling was 76% resp. 88%; de specificiteit was 84% resp. 87%; de positief voorspellende waarde was 90% resp. 93%; de negatief voorspellende waarde was 64% resp. 78% en de accuraatheid 78% resp. 87%. Uit de resultaten van deze studie kan geconcludeerd worden dat herbeoordeling van CT-beelden met betrekking tot acute appendicitis door body imaging-radiologen resulteert in een significante verbetering van de sensitiviteit, de positief voorspellende waarde en de accuraatheid. Om fout-negatieve interpretaties van CT-beelden met betrekking tot acute appendicitis te voorkomen, dient men rekening te houden met de expertise van de radioloog.

Als de diagnose acute appendicitis gesteld wordt op basis van alleen de klinische presentatie, kan het percentage negatieve appendectomieën variëren van 10%-20% voor mannen tot 40%-50% voor vrouwen. Echografie en CT kunnen derhalve van waarde zijn voor de diagnostiek bij vrouwen met de verdenking appendicitis acuta, hetgeen kan leiden tot een belangrijke verlaging van het percentage negatieve appendicitiden. Daarnaast kunnen echografie en CT helpen bij het vaststellen van alternatieve diagnoses die de acute pijn in de rechter onderbuik kunnen verklaren.

In hoofdstuk 5 wordt de invloed die het geslacht van de patiënt kan hebben op de accuraatheid van echografie en CT bij de verdenking op appendicitis acuta beschreven. Daarnaast wordt de waarde van deze beeldvormende technieken voor het stellen van alternatieve diagnoses beschreven. De data van de studie die gepresenteerd worden in hoofdstuk 3 werden geëvalueerd met betrekking tot geslachtsgerelateerde verschillen voor echografie en CT en het vaststellen van alternatieve diagnoses. De resultaten laten zien dat het percentage negatieve appendectomieën voor 114 vrouwen en 85 mannen 43% resp. 21% was ($p=0,0013$). De sensitiviteit van echografie voor vrouwen en mannen bedroeg 70% resp. 87%, de specificiteit 78% resp. 67%. De sensitiviteit van CT voor vrouwen en mannen bedroeg 72% resp. 82%, de specificiteit 86% resp. 67% (95% betrouwbaarheidsinterval toont geen significantie). Echografie en CT toonden alternatieve diagnoses bij 12 van de 33 vrouwen (36%) en bij 4 van de 8 mannen (50%). Uit deze studie blijkt dat het geslacht van de patiënt de accuraatheid van echografie en CT beïnvloedt, maar op basis van deze studiegegevens kon geen statistische significantie bepaald worden. Vooral voor het diagnosticeren van vrouwen met de verdenking op acute appendicitis blijken echografie en CT van beperkte waarde te zijn voor het vaststellen van alternatieve diagnoses die geen chirurgische interventie behoeven.

Om de impact van echografie te bepalen op het management van patiënten die verdacht worden van acute appendicitis, werd de rol van echografie en klinische observatie bij vrouwen in de fertile leeftijd met de verdenking op acute appendicitis geëvalueerd. De resultaten van deze studie worden gepresenteerd in hoofdstuk 6. In een prospectieve cohortstudie werd bij 234 vrouwen met acute pijn in de rechter onderbuik verdacht voor acute appendicitis een echografie (graded compression-techniek) verricht. Gebaseerd op de echografiebevindingen en de klinische presentatie werden de patiënten ingedeeld in drie categorieën. Groep A: sterke verdenking op acute appendicitis – diagnostische laparoscopie (ongeacht de echografiebevindingen); groep B: atypische presentatie – echografie positief voor acute appendicitis – diagnostische laparoscopie; groep C: atypische presentatie – echografie negatief voor acute appendicitis – klinische observatie. De echografieresultaten werden vergeleken met de operatieve bevindingen, de klinische observatie en de follow-up als referentiewaarden. De percentages van macroscopisch geïnfecteerde appendices bij laparoscopie in de groepen A, B en C waren resp. 76%, 55% en 5%. In groep A was de echografie fout-negatief bij 27 van de 128 (21%) vrouwen en fout-positief bij 12 van de 40 (30%) vrouwen. In groep B plus C was de echografie fout-negatief bij 3 van de 9 (33%) vrouwen en fout-positief bij 5 van de 57 (9%) vrouwen. 46 van de 55 (84%) vrouwen konden na een periode van klinische observatie zonder operatie ontslagen worden. Deze studie laat zien dat vanwege het hoge percentage fout-negatieve echografie-uitslagen deze beeldvormende techniek van beperkte waarde is zowel bij vrouwen met een sterke verdenking op acute appendicitis alsook bij vrouwen met een atypische presentatie.

Daarnaast blijkt dat het veilig is om vrouwen met een atypische presentatie klinisch te observeren.

Na deze studie werd een vervolgstudie ondernomen waarin de impact van zowel echografie als CT op het management van patiënten met de verdenking op acute appendicitis werd geëvalueerd. De resultaten van deze studie worden gepresenteerd in hoofdstuk 7. In een prospectieve studie volgden 151 patiënten met de klinische verdenking op acute appendicitis het volgende diagnostische traject: patiënten met de klinische verdenking op acute appendicitis ondergingen een diagnostische laparoscopie na een primair verrichte echografie (graded compression-techniek) die appendicitis liet zien. Als er sprake was van een niet-conclusieve of een negatieve echografie voor acute appendicitis werd een aanvullende CT (MDCT met intraveneus contrast) verricht. Patiënten met positieve CT-bevindingen voor acute appendicitis ondergingen een operatie. Als de CT negatief was voor acute appendicitis werden patiënten opgenomen ter observatie. De resultaten van de echografie- en CT-bevindingen werden gecorreleerd met de peroperatieve bevindingen, histopathologische resultaten en follow-up. Een positieve echografie-uitslag voor acute appendicitis werd bevestigd bij 71 van de 79 patiënten en een positieve CT-uitslag werd bevestigd bij alle 21 patiënten. Alle 39 patiënten met een negatieve CT-uitslag voor acute appendicitis herstelden zonder operatieve ingreep. Het percentage niet ontstoken appendices was 8% en het percentage perforaties 9%. De sensitiviteit en specificiteit van echografie waren 77% resp. 86%. De sensitiviteit en specificiteit van CT waren beide 100%. De sensitiviteit en specificiteit van het diagnostische traject waren 100% resp. 86%. Deze studie laat zien dat een diagnostisch traject waarbij primair een echografie verricht wordt en zo nodig aanvullend een CT, leidt tot een hoge accuraatheid voor het diagnosticeren van acute appendicitis. Ondanks het feit dat echografie minder accuraat is dan CT, kan het gebruikt worden als een primaire beeldvormingmodaliteit, daarbij de nadelen van CT voorkomend. Het is veilig om patiënten die zowel op echografie als op CT geen tekenen van acute appendicitis hebben klinisch te observeren.

Om te bepalen hoe Nederlandse chirurgen op dit moment denken over de waarde van aanvullende beeldvorming in de vorm van echografie en CT bij de verdenking op acute appendicitis, werd een schriftelijke enquête gehouden onder de leden van de Nederlandse Vereniging voor Heelkunde. De resultaten van deze enquête worden gepresenteerd in hoofdstuk 8. Aan alle 1020 leden van de Nederlandse Vereniging voor Heelkunde werden acht stellingen voorgelegd die betrekking hadden op de diagnostiek van acute appendicitis. De stellingen konden beantwoord worden met 'ja', 'nee' of 'geen mening'.

De enquête werd door 439 leden (43%) geretourneerd. De meerderheid (64%) van deze chirurgen stelt de diagnose op basis van de klinische presentatie en een minderheid (22%) laat standaard een echografie verrichten. Bij een typische klinische presentatie met een sterke verdenking op acute appendicitis is 45% van de chirurgen van mening dat een echografie geïndiceerd is. Als de presentatie minder typisch wordt, vindt 70% een echografie geïndiceerd. Ook bij vrouwen in de fertile leeftijd met de verdenking op acute appendicitis vindt 74% van de chirurgen een echografie geïndiceerd. Ongeveer de helft (46%) van de chirurgen kan te allen tijde beschikken over een radioloog die expertise heeft opgebouwd in beeldvorming van het abdomen; 34% kan dit niet. De combinatie van echografie en CT wordt door 74% van de chirurgen als betrouwbaar beschouwd voor het diagnosticeren van acute appendicitis. De resultaten van deze enquête laten zien dat de meeste chirurgen acute appendicitis vooral een klinische diagnose vinden. Daarnaast blijkt de beschikbaarheid van radiologen met expertise op het gebied van abdominale beeldvorming een punt van zorg. Deze factor zou een reden kunnen zijn dat chirurgen niet neigen naar aanvullende beeldvorming. Het lijkt erop dat voor de implementatie van echografie en CT als standaard beeldvormende onderzoeken in het diagnosticeren van acute appendicitis verdere samenwerking tussen chirurgen en radiologen is vereist. Dit dient dan samen te gaan met speciale training van radiologen in de beeldvorming van acute appendicitis.

Implicaties van het proefschrift

Sommige issues met betrekking tot acute appendicitis waar tegenwoordig over gediscussieerd wordt zijn gedurende honderd jaar nauwelijks veranderd. De diagnose acute appendicitis blijft een uitdaging, en zelfs bij een typische klinische presentatie kan de

diagnose niet geheel duidelijk zijn. Dit kan resulteren in een onnodige operatie of een uitgestelde behandeling, hetgeen kan leiden tot toegenomen morbiditeit en mortaliteit.

Ongeveer iedere tien jaar zien we een hernieuwde aandacht voor het belang van beeldvorming in de evaluatie van appendicitis. Nadat de coloninloopfoto met bariumcontrast als aanvullend beeldvormend onderzoek gebruikt werd, introduceerden Puylaert et al. in het midden van de jaren tachtig de echografie [2]. Dit werd gevolgd door de CT in de jaren negentig, gevolgd door de discussie over de voordelen van de multidetector-CT versus graded compression- echografie. Deze discussie is nog steeds actueel. Hoewel is aangetoond dat aanvullende beeldvorming het appendix sana-percentage kan verlagen zonder nadelige gevolgen door vertraging in behandeling, is er nog steeds een grote variabiliteit in preoperatieve beeldvormende strategieën. Het lijkt erop dat de diagnostische strategieën met betrekking tot appendicitis complex kunnen zijn en beïnvloed worden door factoren die uitstijgen boven wetenschappelijke en medische argumenten. Volgens een aantal enquêtes is de meerderheid van de chirurgen nog niet overtuigd van de meerwaarde van aanvullende beeldvorming als toevoeging aan de klinische diagnostiek bij de verdenking op acute appendicitis. Als de klinische diagnose appendicitis betrouwbaar te stellen is, dan is aanvullende beeldvorming simpelweg niet nodig. Geleidelijk aan ontstaat er echter toch behoefte aan het incorporeren van beeldvorming in de diagnostische strategie van patiënten met de verdenking op appendicitis. Als men geaccepteerd heeft dat preoperatieve beeldvorming in staat is het appendix sana-percentage te verlagen, zal de discussie continueren over welke vorm van beeldvorming het meest geschikt is. Hoewel multidetector-CT over het algemeen gezien wordt als een betrouwbaarder onderzoek dan graded compression-echografie, hoeft dit niet per se te leiden tot het exclusieve gebruik ervan. De risico's van de toename van de stralenbelasting, de toename van de belasting van ziekenhuisbronnen door overgebruik van CT alsook de toename van de tijdsduur om een CT te verkrijgen en uit te voeren in vergelijking met echografie, rechtvaardigen niet het routinegebruik van de CT. In 2000 werd in een discussie met Horton et al. dit issue besproken [3]. Waar Horton et al. een pleidooi voerden voor het primair verrichten van een CT bij iedere patiënt met een atypische presentatie voor acute appendicitis, stelden wij dat er patiëntencategorieën zijn bij wie echografie als eerste beeldvormend onderzoek verricht kan worden, waardoor blootstelling aan stralenbelasting vermeden kan worden.

In dit proefschrift wordt de waarde van het primair verrichten van een echografie duidelijk beschreven. Naar onze mening dient men het primair verrichten van een abdominale multidetector-CT bij patiënten met de verdenking op acute appendicitis, in het bijzonder bij jonge patiënten, te beschouwen als slechte klinische zorg. De informatie die gedurende een echografie verkregen kan worden over de hoeveelheid pijn, de locatie waar de meeste pijn aanwezig is en eventuele alternatieve echografische bevindingen die de acute pijn zouden kunnen verklaren, kunnen zeer waardevol zijn in het geven van richting aan de besluitvorming over de diagnose appendicitis. Hierdoor wordt de radioloog betrokken in de diagnostische evaluatie en kan het bovendien stimulerend werken op de interactie tussen chirurgen en radiologen. De kwaliteit van echografie in het diagnosticeren van appendicitis is afhankelijk van de persoonlijke ervaring en voorkeur van de radioloog, en zonder de zekerheid dat een radioloog met echografische expertise op het gebied van het diagnosticeren van appendicitis beschikbaar is, kan in overleg met de radioloog het primair verrichten van een multidetector-CT een optie zijn. Chirurgen en radiologen dienen aangemoedigd te worden een dialoog te beginnen over het pogen de diagnostische accuraatheid van acute appendicitis te verhogen en de kwaliteit van zorg te verbeteren. In 2006 hielden Van den Broek et al. in het Nederlands Tijdschrift voor Heelkunde een pleidooi om te komen tot uniforme richtlijnen ter verbetering van de zorg van pediatrische patiënten met de verdenking op acute appendicitis [4]. In deze richtlijnen zouden echografie en CT een prominentere rol moeten spelen dan tegenwoordig gebruikelijk is. Wij waren het eens met Van den Broek et al. en suggereerden een diagnostische strategie waarbij een aanvullende CT voorgesteld wordt als een primair verrichte echografie negatief of niet conclusief is. Of dit schema toegepast moet worden op alle patiënten met de verdenking op acute appendicitis dient verder geanalyseerd te worden, mede gezien het feit dat bijvoorbeeld bij mannen het appendix sana-percentage over het algemeen laag is.

We realiseren ons dat er niet één enkele standaard diagnostische strategie is voor alle

patiënten met de verdenking op acute appendicitis. Om de kwaliteit van zorg voor patiënten met de verdenking op acute appendicitis te verbeteren doen we de suggestie een interdisciplinaire groep te vormen die bestaat uit chirurgen, radiologen en SEH-artsen. Zij kunnen samen een bijdrage leveren aan het ontwerpen van een acceptabel diagnostisch traject dat is gestoeld op persoonlijke voorkeuren en beschikbare bronnen. Dit kan mogelijkheden creëren om zorgprocessen te bestuderen waarop optimale zorg gebaseerd is. Tevens kunnen de strategische plannen die moeten leiden tot kwaliteitsverbetering geëvalueerd worden en waar nodig aangepast.

Leiden, 29 oktober 2009

Dr. P. Poortman

Promotor:

Prof.dr. J.F. Hamming,
Afdeling Heelkunde LUMC Leiden

Copromotoren:

Prof.dr. M.A. Cuesta,
Afdeling Heelkunde VUmc Amsterdam

Dr. E.S.M. de Lange-de Klerk,
Afdeling Epidemiologie-Biostatistiek VUmc Amsterdam

Literatuur

1. Fitz RH. Perforating inflammation of the vermiform appendix; with special reference to its early diagnosis and treatment. *Am J Med Sci* 1886;92:321-46.
2. Puylaert JBCM, Rutgers PH, Lalisang RI, de Vries BC, van der Werf SD, Dörr JP, Blok RA. A prospective study of ultrasonography in the diagnosis of appendicitis. *N Engl J Med* 1987;317:666-9.
3. Horton MD, Counter SF, Florence MG, Hart MJ. A prospective trial of computed tomography and ultrasonography for diagnosing appendicitis in the atypical patient. *Am J Surg* 2000;179:379-81.
4. Van den Broek FJC, Heij HA, Aronson DC. Acute appendicitis in pediatric patients: a plea for expanding diagnosis. *Ned Tijdschr Heelkd* 2006;15:29-31.

This document was created with Win2PDF available at <http://www.daneprairie.com>.
The unregistered version of Win2PDF is for evaluation or non-commercial use only.