

MRI in nonpalpable breast lesions: towards less invasive diagnosis and treatment

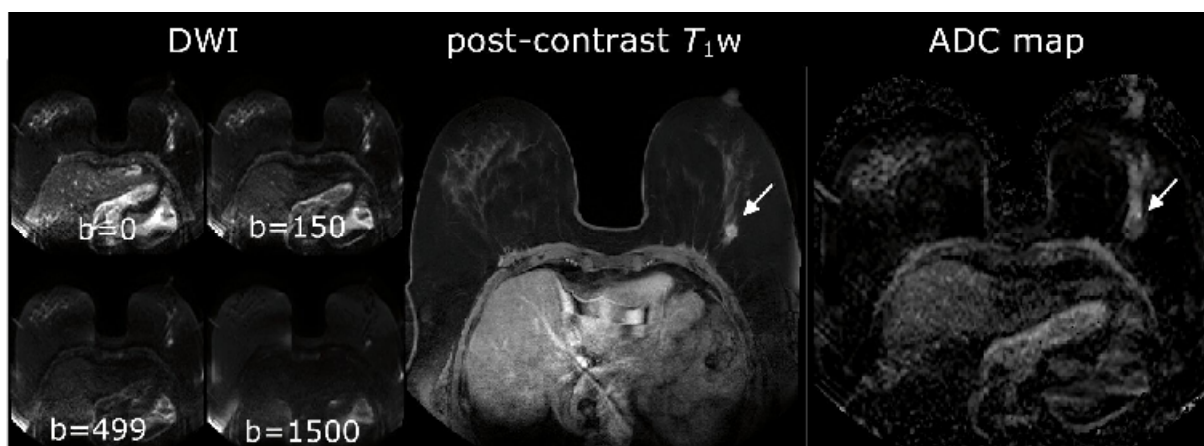ADC	apparent diffusion coefficient
CI	confidence interval
DWI	diffusion-weighted imaging
MONET	MR mammography Of Nonpalpable brEast Tumors
MRI	magnetic resonance imaging
ppm	parts per million
PRFS	proton resonance frequency shift
T	Tesla

In dit proefschrift wordt de waarde van magnetic resonance imaging (MRI) van de borst bij patiënten met non-palpabele mamatumoren bestudeerd. De nadruk ligt daarbij op het gebruik van verschillende MRI-technieken voor het verbeteren van de diagnostiek van mammatumoren en voor het verrichten van mammabiopsieën en minimaal invasieve therapie van borstkanker op geleide van MRI-beelden. Zowel klinisch-epidemiologische aspecten (hoofdstuk 2, 3, 6) als fysisch-technische aspecten (hoofdstuk 4, 5, 7) van MRI van de borst zijn onderzocht.

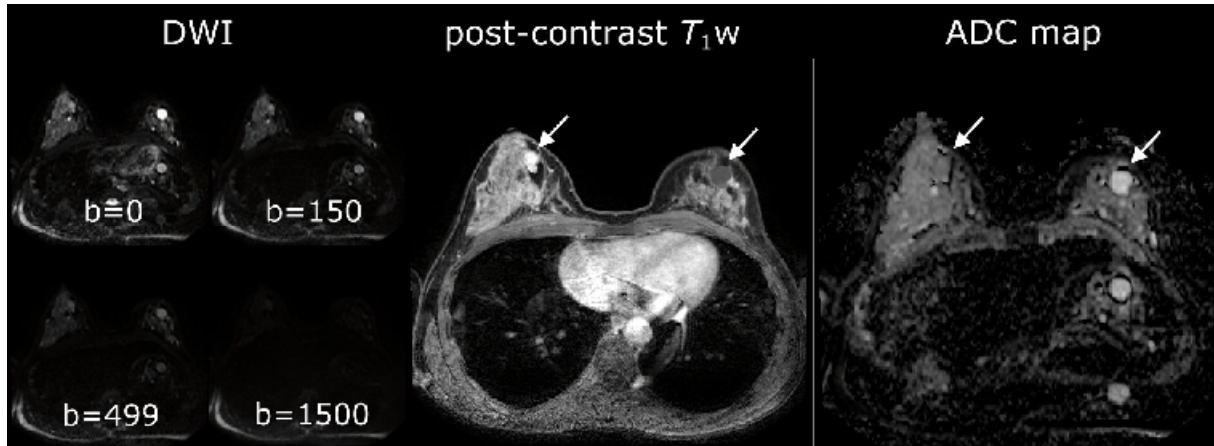
In een diagnostische meta-analyse (hoofdstuk 2) hebben we met behulp van de bivariate analyse een gepoolde sensitiviteit van 0,90 (95% CI 0,88-0,92) en een gepoolde specificiteit van 0,72 (95% CI 0,67-0,77) berekend voor MRI van de borst. De verschillende studies lieten gemiddeld meer variatie zien in de specificiteit dan in de sensitiviteit. De specificiteit werd beïnvloed door de prevalentie van kanker en door het aantal criteria dat gebruikt werd om benigne van maligne laesies te onderscheiden.

In hoofdstuk 3 worden de achtergrond, het doel en de opzet van de MONET-studie (MR mammography Of Nonpalpable BrEast Tumors) beschreven. Het doel van deze gerandomiseerde studie is om te onderzoeken of door het vervaardigen van state-of-the-art MRI van de borst op 3T, in aanvulling op mammografie bij vrouwen met een non-palpabele afwijking in de borst die verwezen worden voor een biopsie van de afwijking, de therapie verbeterd kan worden. Het eindpunt van deze studie is gedefinieerd als een vermindering van het aantal chirurgische procedures en van het aantal dikkenaaldbiopsieën. De resultaten van de MONET-studie worden medio 2010 verwacht.

De b -waarden bepalen de mate van diffusieweging in diffusion-weighted imaging (DWI). De invloed van de keuze van de b -waarden op de apparent diffusion coefficient (ADC) van verdachte, non-palpabele mammalaesies in kwantitatieve DWI van de borst op 3T wordt bestudeerd in hoofdstuk 4.



Figuur 1: [bij hoofdstuk 4:] Voorbeeld van DWI-beelden. T₁w-beelden na contrast en ADC-map bij een patiënt met een invasief ductaal carcinoom in de linker mamma.



Figuur 2: [bij hoofdstuk 4:] Voorbeeld van DWI-beelden. T₁w beelden na contrast en ADC-map bij een patiënt met een cyste in de linker mamma en een fibroadenoom in de rechter mamma.

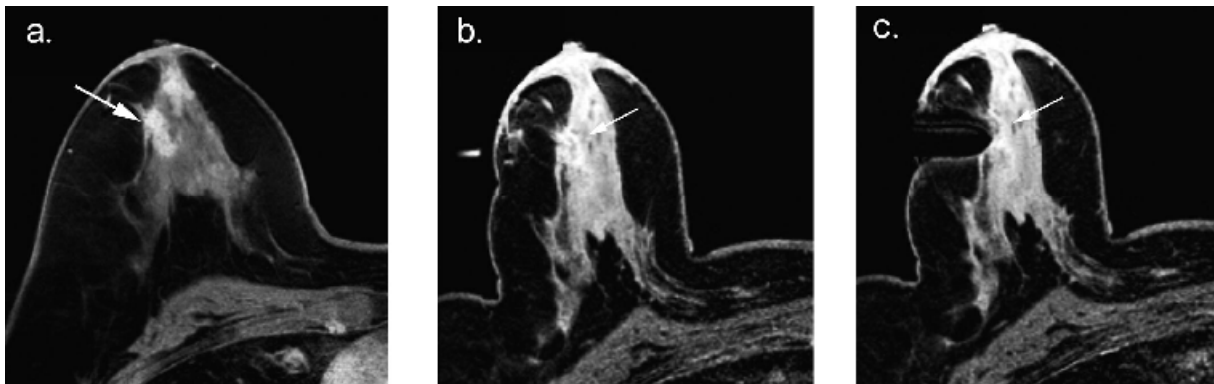
De hoogte van de ADC-waarde van een afwijking verandert bij het gebruik van verschillende combinaties van b -waarden die in de berekening van de ADC gebruikt worden. De diagnostische waarde van kwantitatieve DWI van de borst wordt echter niet beïnvloed door de selectie van b -waarden. Deze resultaten impliceren dat het voor het onderscheiden van benigne en maligne laesies niet belangrijk is welke combinatie van b -waarden gebruikt wordt. Als echter de ADC van een laesie vergeleken wordt met in de literatuur gerapporteerde ADC-drempelwaarden, dient er wel rekening gehouden te worden met de gebruikte b -waarden.

Kleine calcificaties zijn met behulp van conventionele MRI-technieken moeilijk af te beelden. Onze computersimulaties en fantoomexperimenten op 3T tonen aan dat, in de simpele situatie van één enkele hypo-intensiteit of calcificatie tegen een homogene achtergrond, deze met zowel een negatief als een positief contrast gevisualiseerd kan worden op MR-beelden door het toepassen van een projection dephaser in de z -richting (hoofdstuk 5). Deze methode berust op het aanleggen van een extra gradiënt loodrecht op de af te beelden slice. Door de scan verschillende malen te herhalen met verschillende sterktes van de extra gradiënt, verandert het contrast in de afgebeelde slice. Als deze resultaten geëxtrapoleerd zouden kunnen worden naar de klinische situatie van een patiënt met microcalcificaties in de borst, dan zou een lastig diagnostisch probleem mogelijk ten dele overwonnen kunnen worden.

De resultaten beschreven in hoofdstuk 6 tonen aan dat 14-Gauge dikkenaaldbiopsieën van mammalesies die niet aantoonbaar zijn middels mammografie of echo, op geleide van 3T MRI-beelden veilig en betrouwbaar uitgevoerd kunnen worden. Het susceptibiliteitsartefact van 9,5 mm dat veroorzaakt wordt door de titaniumnaald heeft geen negatieve invloed op de procedure. Als de MRI-geleide biopsieprocedure een benigne pathologieresultaat oplevert zonder duidelijke MRI-pathologiecorrelatie, wordt een controle MRI-scan na zes maanden geadviseerd.



Figuur 3: [bij hoofdstuk 6:] Dedicated mammaspoel met add-on biopsy device (voor 3T)



Figuur 4: [bij hoofdstuk 6:] Voorbeeld van beelden tijdens de MRI-geleide mammabiopsieprocedure op 3T.

Tijdens MRI-geleide thermale therapie van tumoren kan met behulp van MRI – met de proton resonance frequency shift (PRFS) methode – de temperatuurverandering van het behandelde weefsel bepaald worden. Bij deze methode worden fasebeelden geacquireerd. Indien de temperatuur lokaal veranderd wordt, verandert tevens de protonresonantiefrequentie en hiermee, in verloop van de tijd, de fase. De temperatuurverandering kan direct berekend worden uit de faseveranderingen. De kwaliteit van de PRFS-methode voor MR-thermometrie kan, wanneer deze in de klinische praktijk gebruikt wordt, negatief beïnvloed worden door verstoringen van het lokale magneetveld in de borst. Wij toonden aan dat deze verstoringen van het magneetveld, veroorzaakt door reguliere ademhaling, kunnen oplopen tot circa 0,13 ppm en voor maximale in- en uitademing tot 0,16 ppm (hoofdstuk 7). De invloed van de bewegingen van het hart op het magneetveld in de borst is te verwaarlozen (<0,03 ppm). Deze verstoringen in het lokale magneetveld kunnen incorrect geïnterpreteerd worden als temperatuurveranderingen van 13, 16 en <3 °C wanneer de PRFS-methode voor MR-thermometrie gebruikt wordt in de klinische praktijk.

Samenvattend is MRI van de borst een veelbelovende techniek voor de diagnostiek van non-palpabele afwijkingen in de borst. Deze MRI-techniek heeft de potentie om de therapie van vrouwen met non-palpabele, suspecte mamma-afwijkingen te verbeteren.

Utrecht, 2 april 2009

Dr. N.H.G.M. Peters

Promotoren:

Prof.dr. W.P.Th.M. Mali, radioloog UMCU

Prof.dr. P.H.M. Peeters, klinisch epidemioloog UMCU

Copromotor:

Dr. C.J.G. Bakker, MRI-fysicus

Image Sciences Institute UMCU

n.peters@umcutrecht.nl

This document was created with Win2PDF available at <http://www.daneprairie.com>.
The unregistered version of Win2PDF is for evaluation or non-commercial use only.